良性卵巣腫瘍の手術について

卵巣腫瘍の診断について

卵巣は子宮の両側に１つずつあり、正常では親指の頭位の（約 2-3cm）大きさです。閉経後はさらに１まわり小さくなります。卵巣腫瘍の存在は内診、超音波などで、正常よりも大きくなった卵巣を認めることで疑われます。卵巣腫瘍が疑われた場合、画像診断(CT, MRI など)、腫瘍マーカーなどで腫瘍が悪性である可能性について慎重に検討します。無症状でも卵巣腫瘍の大きさが 5cm 以上の場合、茎捻転や破裂が起こりやすくなると考えられるため、手術を考慮することが多いといえます。そして、術前診断が良性であれば、可能であれば腹腔鏡下手術を第１選択としています。代表的な良性卵巣腫瘍には、漿液性嚢胞、粘液性嚢胞、皮様嚢胞があります。

漿液性嚢胞

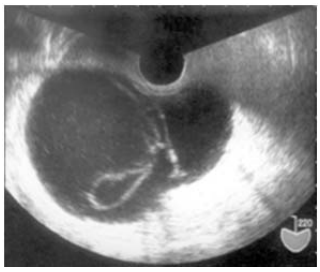

粘液性嚢胞

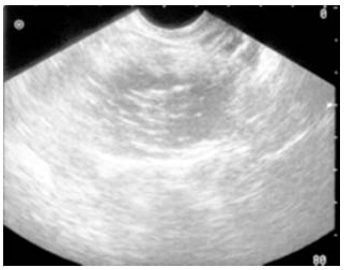

皮様嚢胞

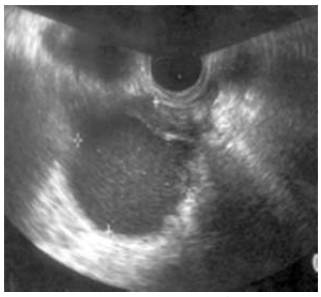

チョコレート嚢胞

腹腔鏡で観察される卵巣腫瘍（右）

良性卵巣腫瘍の手術

手術は、1)嚢胞壁を卵巣正常部分より剥離して、正常部分を温存する方法（卵巣腫瘍核出術）、2) 嚢胞壁を含めて卵巣全部を切除する方法（卵巣切除術、あるいは付属器切除術）に大別されます。未婚、現在挙児希望である方、不妊症の方では、1)の卵巣温存術式を選択します。今後、挙児希望の予定のない方では、2)の卵巣（卵管）切除術を選択することが多くなります。摘出標本は原則として、組織回収用のバッグにいれて体外へ搬出します。
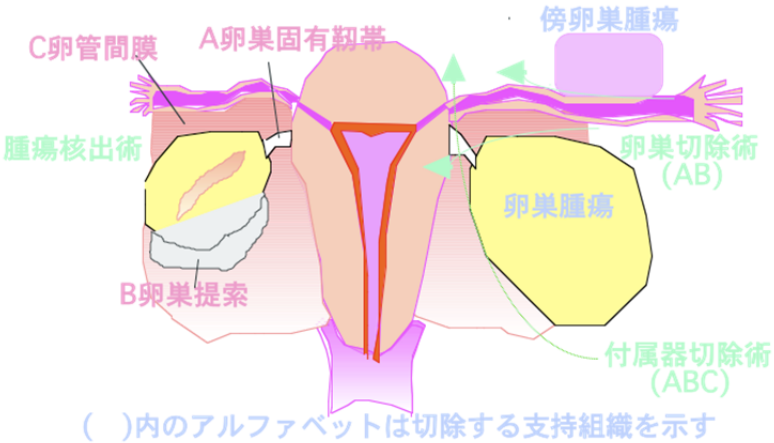
卵巣腫瘍：解剖と手術術式